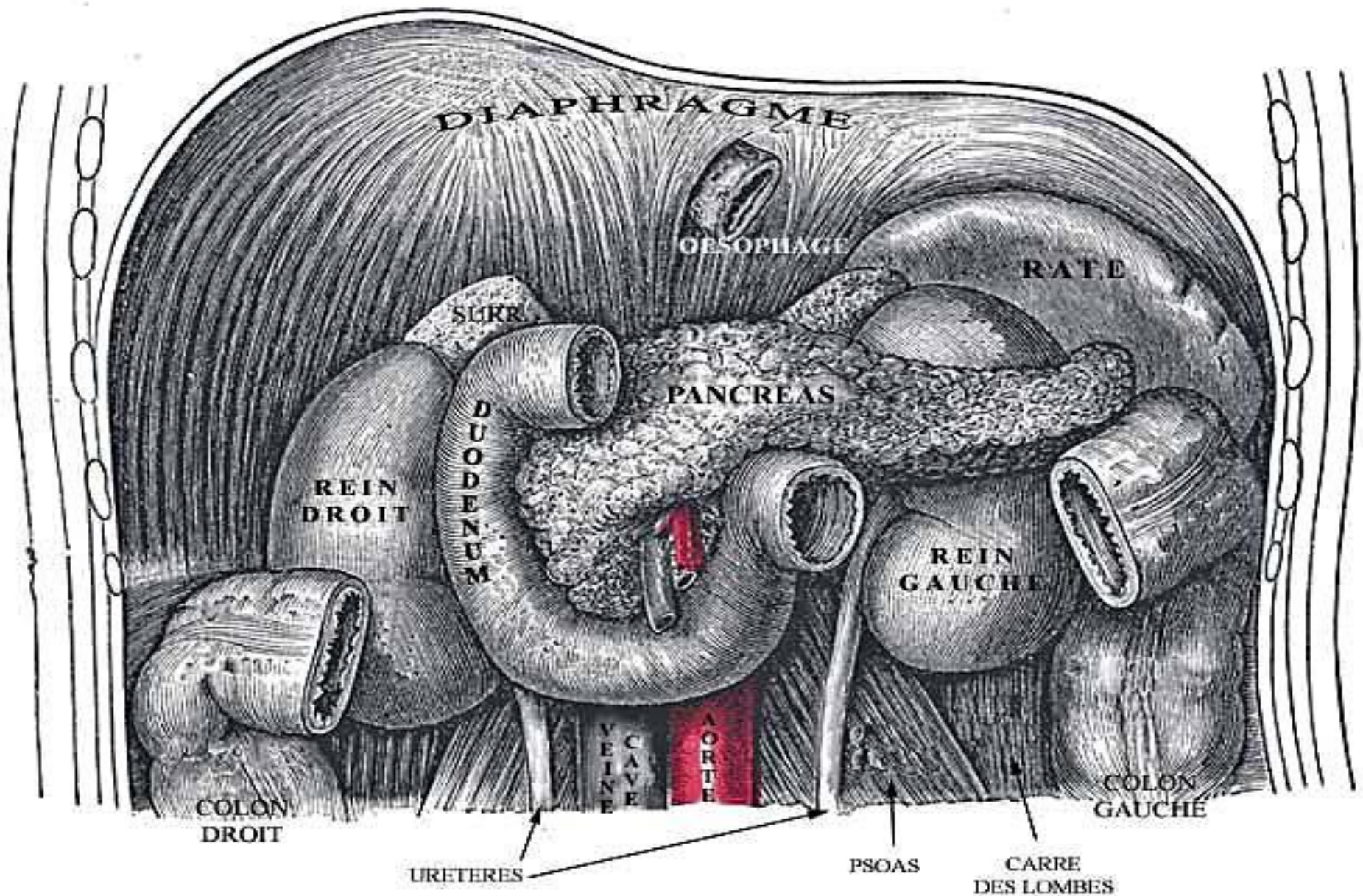


LE CANCER DU PANCREAS EXOCRINE

Dr M. BENDIB

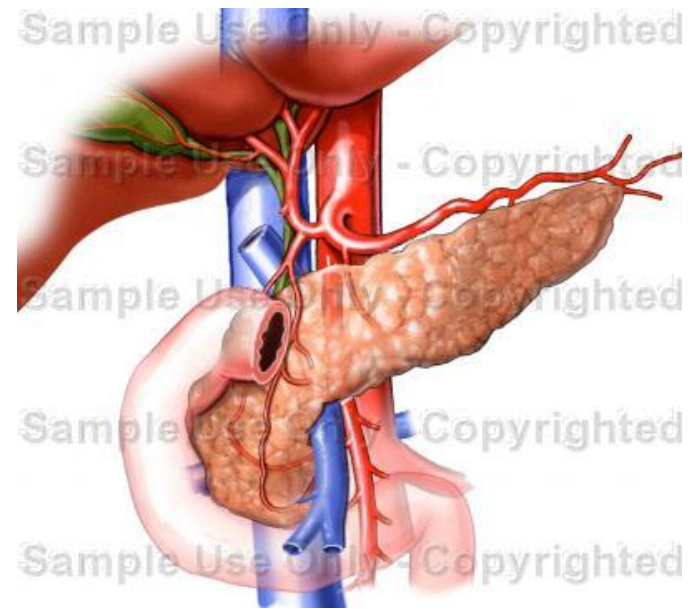
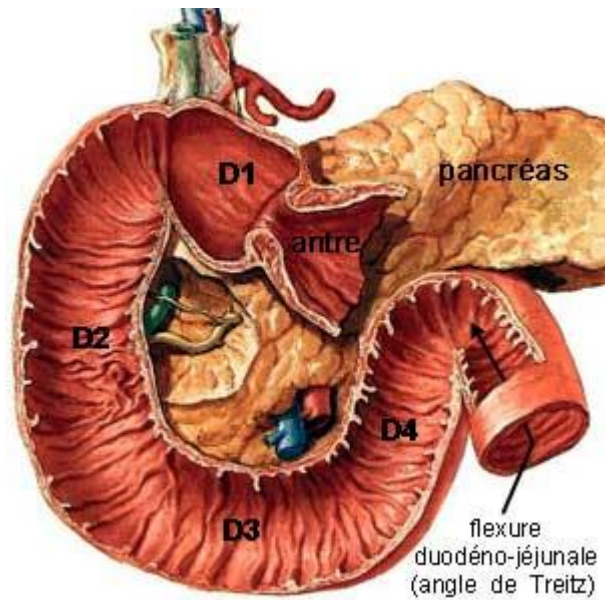


D'après Henry Gray (1821–1865). Anatomy of the Human Body. 1918.

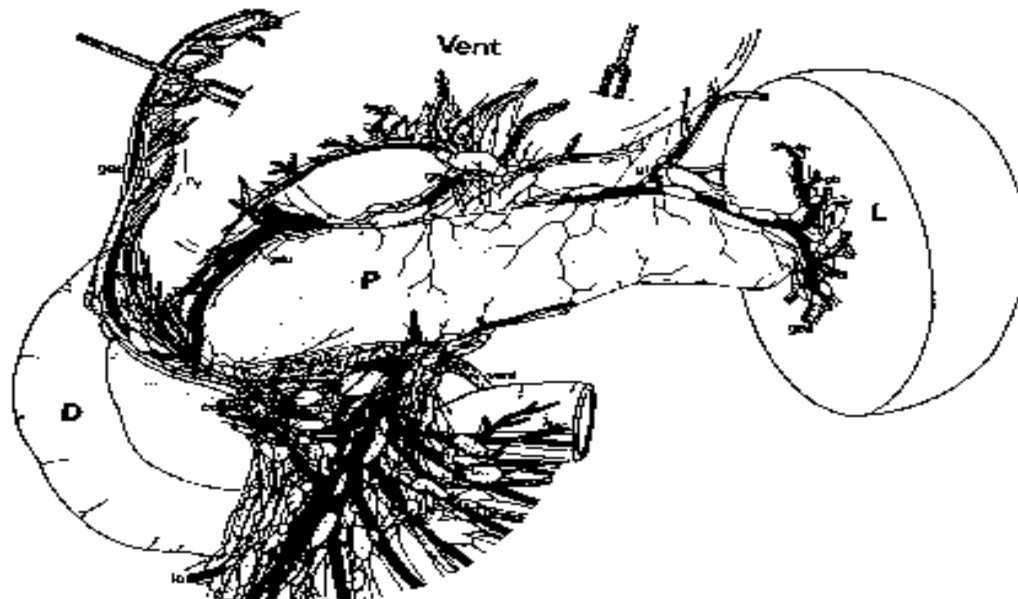
- Il représente **10% des cancers digestifs**
- Age moyen 60 à 80 ans, concerne 2 fois plus l'homme que la femme
- 3 facteurs favorisants:
 - la **pancréatite chronique**
 - **le tabac**
 - **l'hérédité**



MODE DE DIFFUSION



Extension locale, régionale et lymphatique



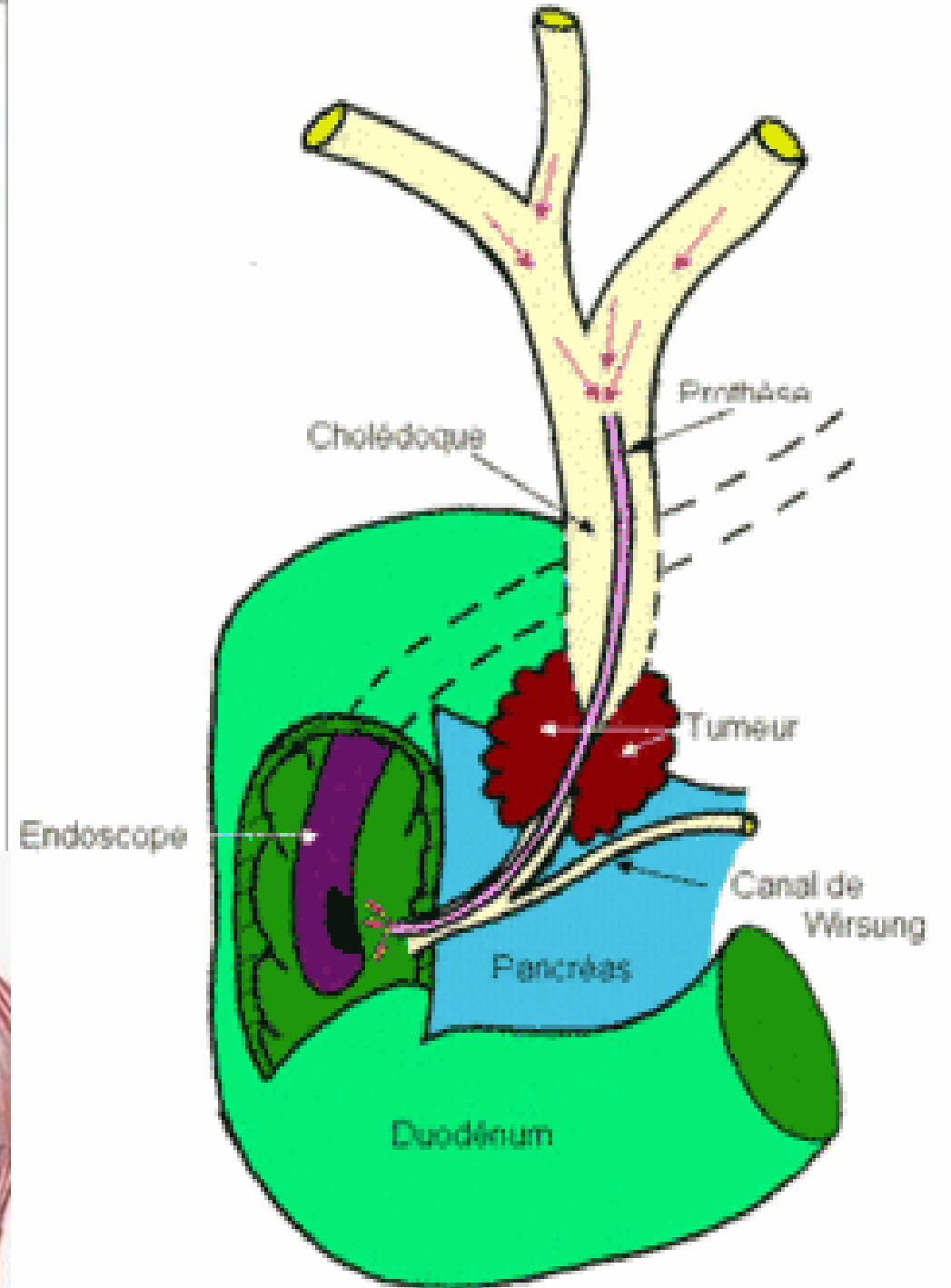
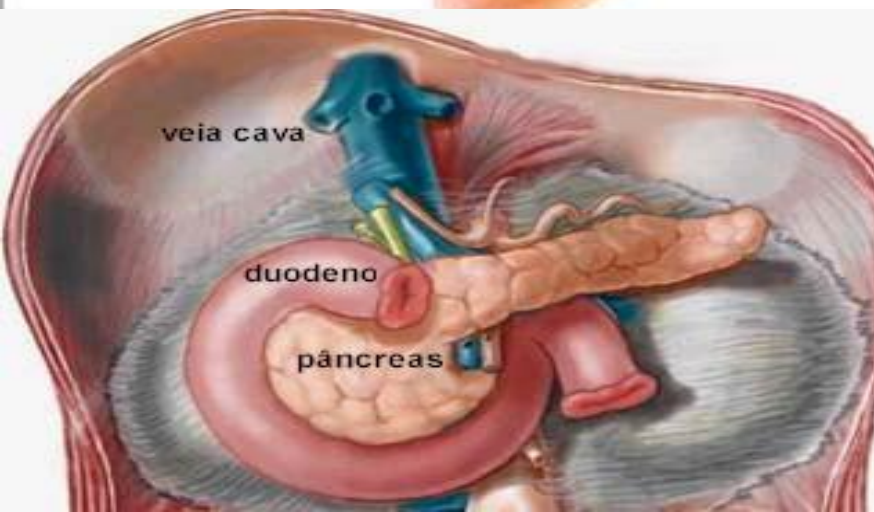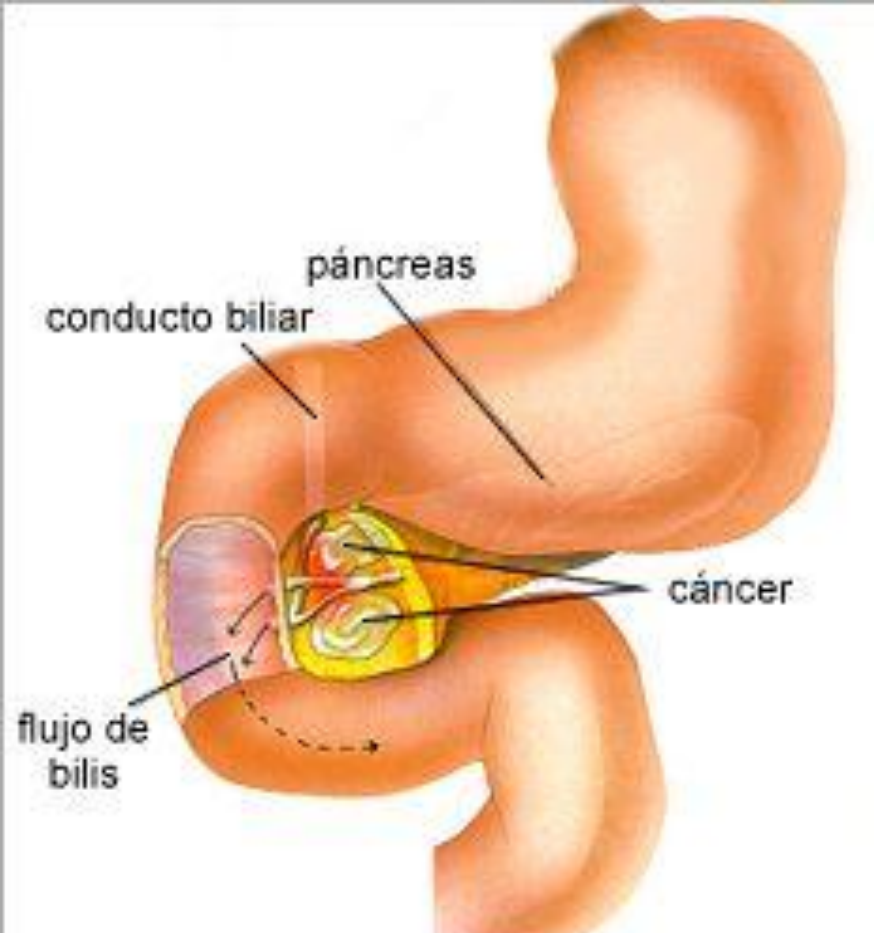
- **L'adénocarcinome canalaire** est la forme histologique la plus fréquente (90%)
- L'extension de la lésion se fait de 3 façons:
 - **loco-régionale**: par envahissement de la **voie biliaire principale +++**,
du tronc porte, estomac, duodénum et méso-colon
 - **lymphatique**: péri-pancréatique, hépatique, coeliaque et mésentérique supérieur
 - **métastatique**: foie, péritoine, poumons, os

LOCALISATION

- Tête: 60% = ICTERE
- Corps: 15% = DOULEUR
- Queue: 5% = MASSE

...mais il est diffus dans 20% des cas

CLINIQUE



1. Cancer de la tête:

- ictère « nu » +++: rétentionnel progressif, sans rémission, accompagné de prurit (qui précède parfois l'ictère)
- **amaigrissement** ++: avec baisse de l'EG
- grosse vésicule palpable +++, hépatomégalie

2. Cancer de corps:

- douleur intense de type solaire +++, épigastrique, transfixante calmée par une position antalgique en « chien de fusil », évoluant par crises,
- amaigrissement

3. Cancer de la queue du pancréas:

- masse irrégulière et fixe de l'HG, amaigrissement

...vu tardivement les choses sont dépassées:

- sténose duodénale
- hémorragie digestive
- métastases

... y penser devant:

- **fièvre au long cours** inexpliquée
- **thrombose veineuse profonde**
- **syndrome dépressif**

...c'est le **syndrome paranéoplasique**



En résumé:

- **TÊTE**: ictère, prurit, amaigrissement
- **CORPS**: douleur solaire, amaigrissement
- **QUEUE**: masse, amaigrissement

LA BIOLOGIE

1. Augmentation des marqueurs digestifs:

- CA 19-9, ACE

2. Dans le formes ictériques: la cholestase:

- phosphatases alcalines, bilirubine,

LE BILAN MORPHOLOGIQUE

1. L'échographie abdominale:

- peut déceler une tumeur pancréatique hypoéchogène supérieure à **2cm**
- peut montrer une **dilatation des voies biliaires**, de la vésicule ou une dilatation du Wirsung
- déceler: **ascite, ganglions, métastases**

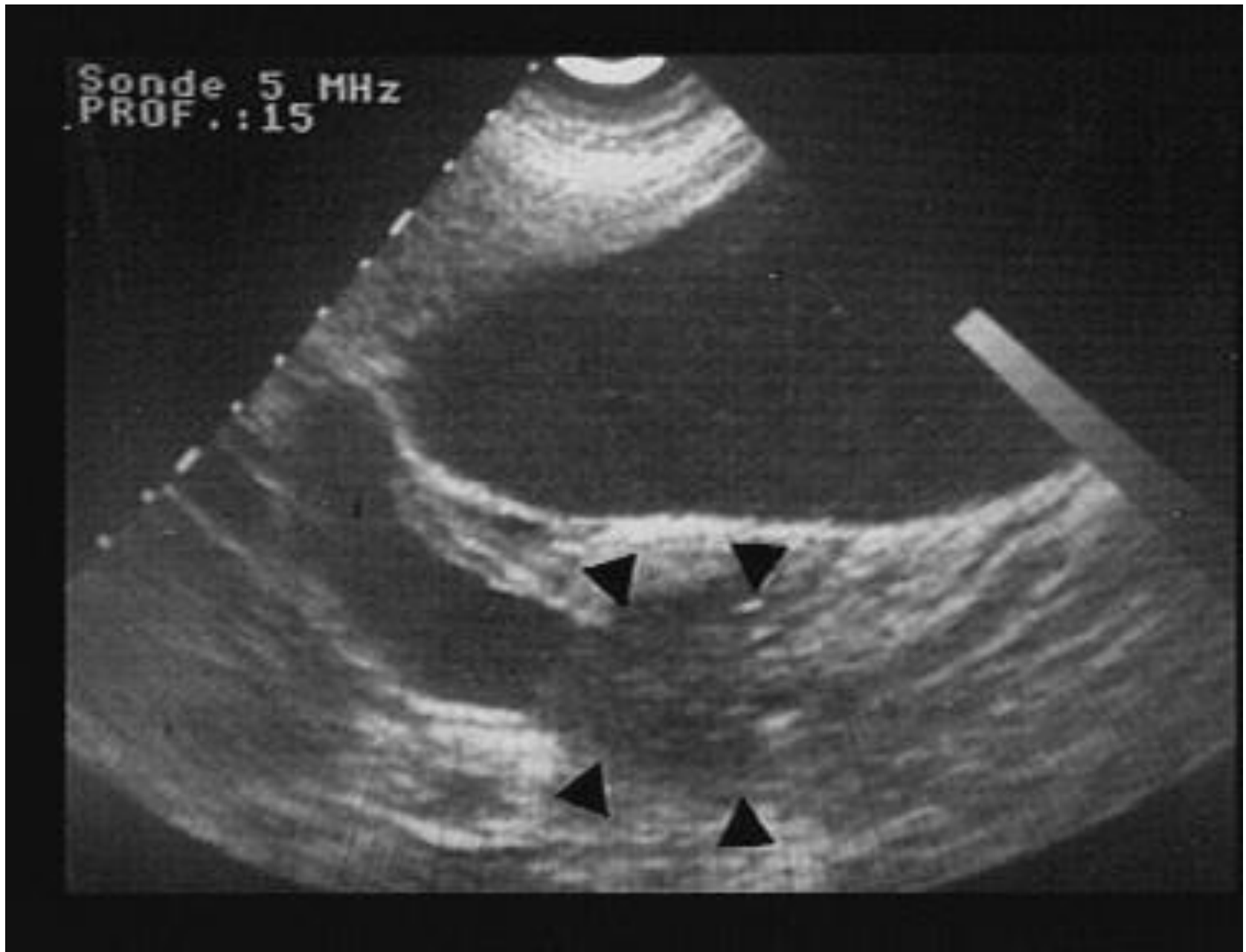
2. L'écho-endoscopie:

- **détecte des lésions inférieures à 2cm**
- **précise l'extension loco-régionale**: envahissement des vaisseaux porte ou mésentérique
- permet une cyto-ponction (qui n'a de valeur que si positive)

3.TDM et IRM +++:

- **détecte les masses hypodenses** focales ou diffuses
- et les **signes indirects +++**: dilatation biliaire, du Wirsung, atrophie parenchymateuse d'amont

Tumeur de la tête du pancréas: obstruction VBP



PANCREATIC HEAD MASS

PANCREAS
BODY

GB

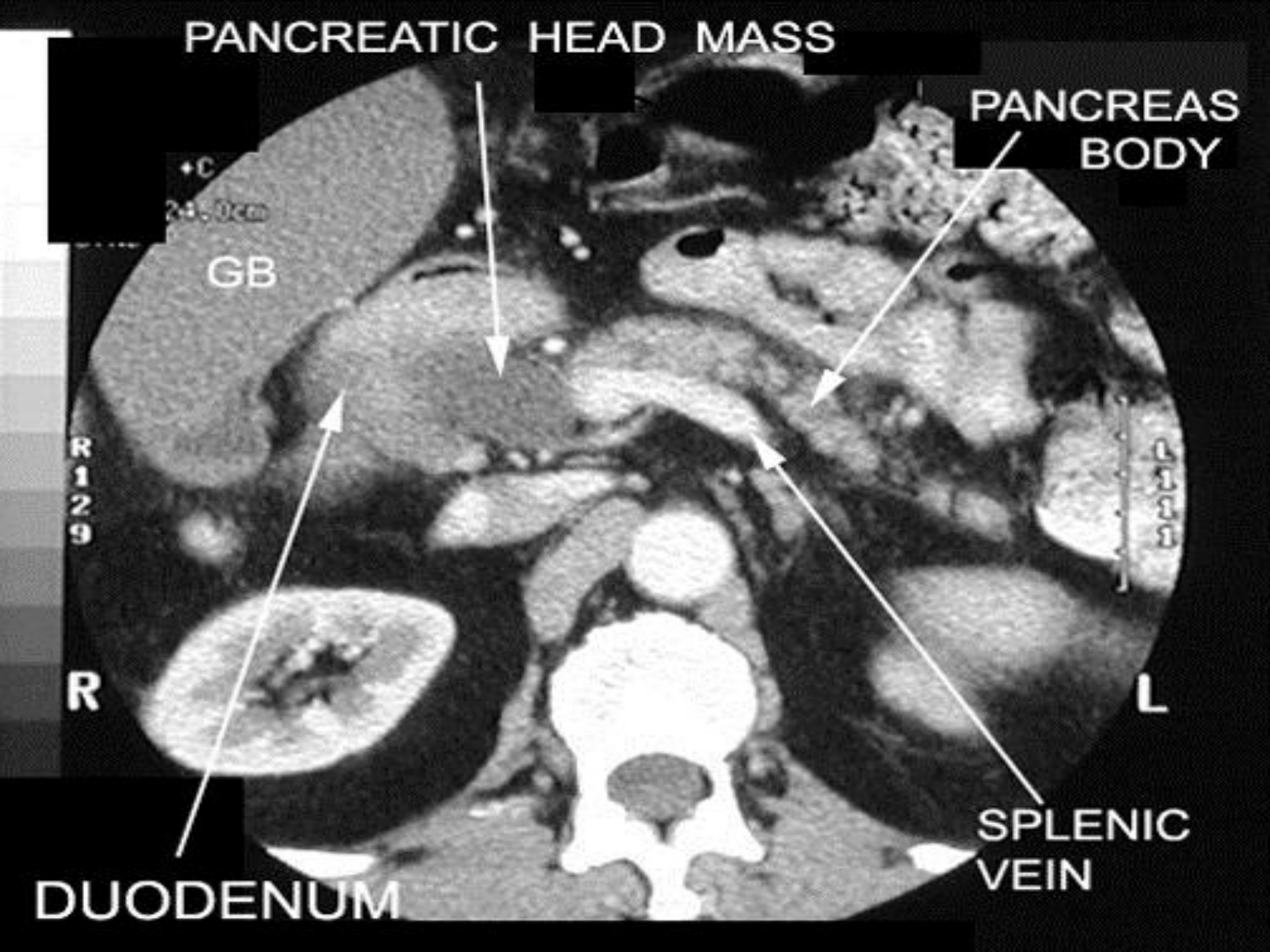
R
1
2
9

R

L

DUODENUM

SPLENIC
VEIN



DIAGNOSTIC
DIFFERENTIEL

• **Devant un ictère par rétention:**

- un calcul cholédocien enclavé
- un cancer des voies biliaires

• **Devant une douleur épigastrique:**

- pancréatite chronique
- ulcère ou cancer gastrique

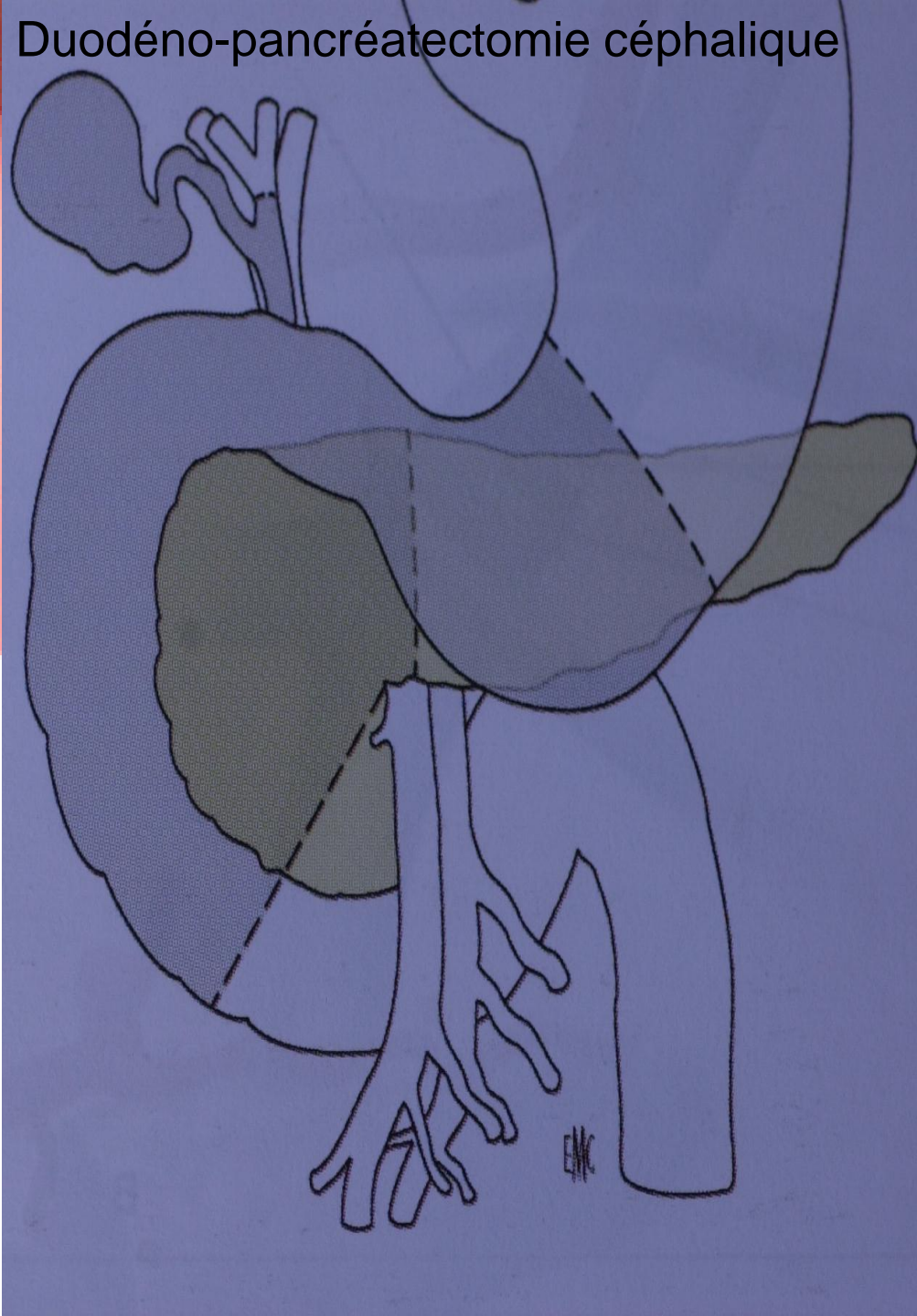
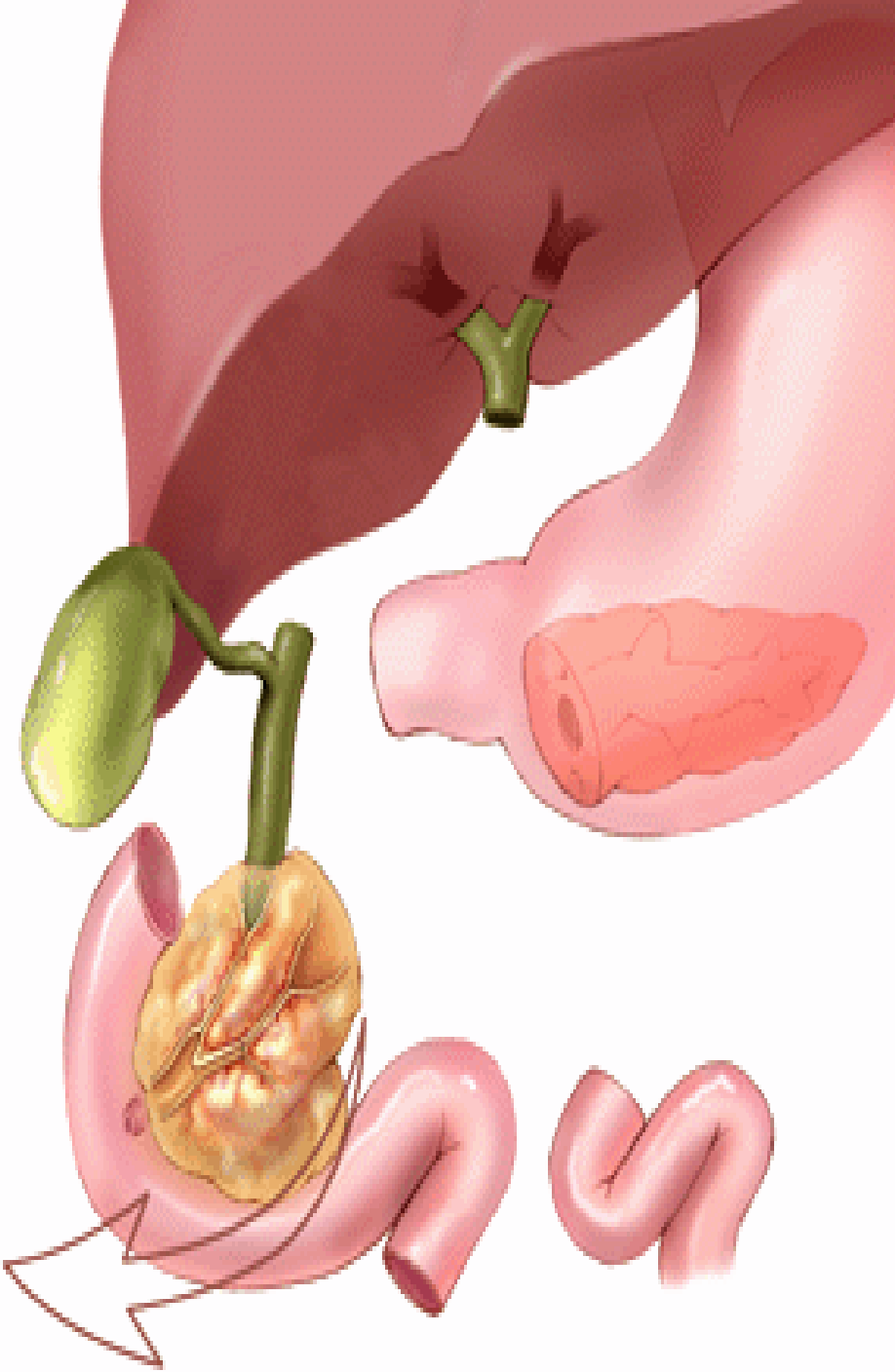
• **Devant un syndrome de masse de l'hypochondre gauche:**

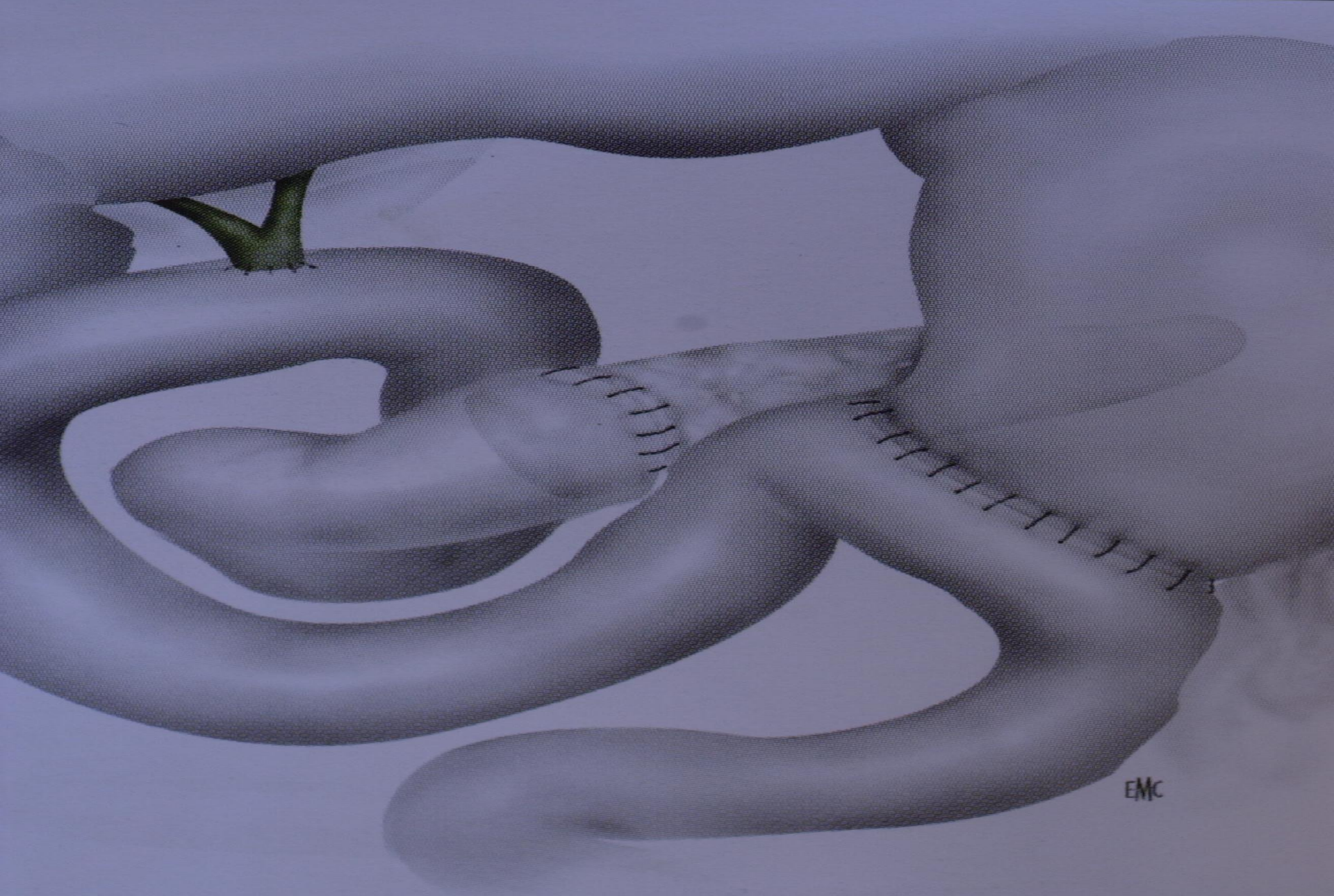
- tumeur colique gauche
- tumeur rénale gauche

TRAITEMENT

- *Le traitement curatif est chirurgical*, mais seulement 15% des cancers du pancréas sont résécables.
- *Les principales contre-indications sont:*
 - âge physiologique avancé
 - cachexie
 - carcinose, métastases hépatiques, Troisier
 - **envahissement veineux** (tronc porte, veine mésentérique supérieure) ou artériel
 - **métastases ganglionnaires**

Duodéno-pancréatectomie céphalique





14 Montage selon Child.

- **TUMEUR RESECABLE:**

- à droite: duodéno-pancréatectomie céphalique
- à gauche: spléno-pancréatectomie gauche
- multifocale: pancréatectomie totale

- **TUMEUR NON RESECABLE:**

- prévoir la double dérivation bilio-digestive ou,
- prothèse endoscopique et/ou
- radiothérapie externe, chimiothérapie