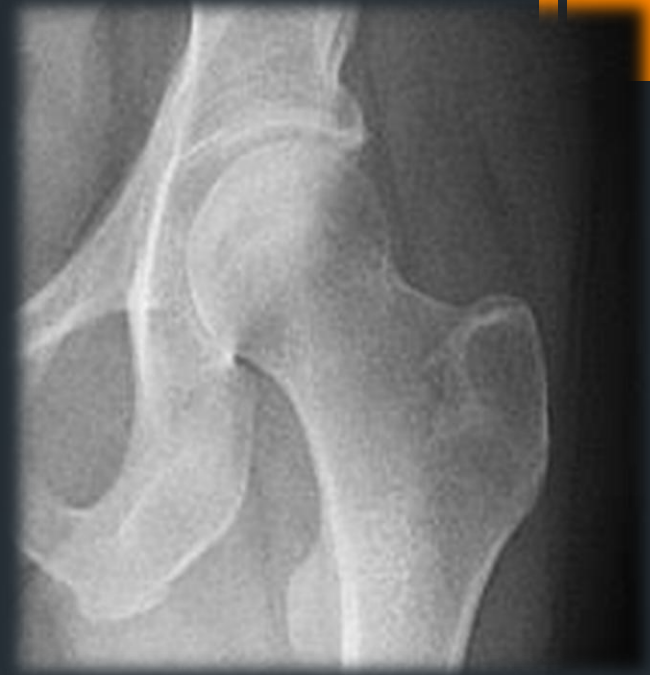

L'articulation de la hanche (coxo-fémorale)

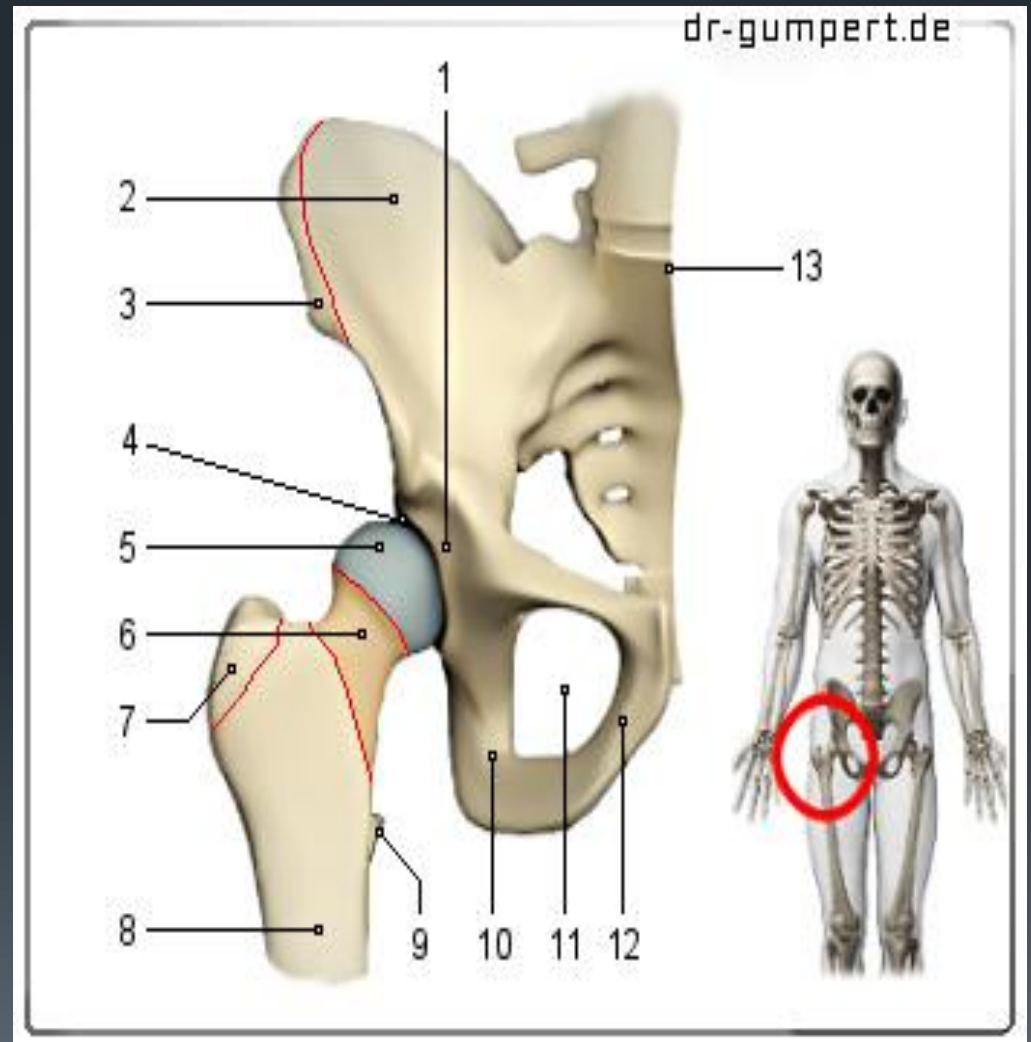


Dr Hamadene A

Définition

C'est l'articulation proximale du membre inférieur, c'est une diarthrose type énarthrose qui met en contact la tête fémorale avec l'acétabulum de l'os coxal.

La plus puissante et la plus stable articulation du corps humain

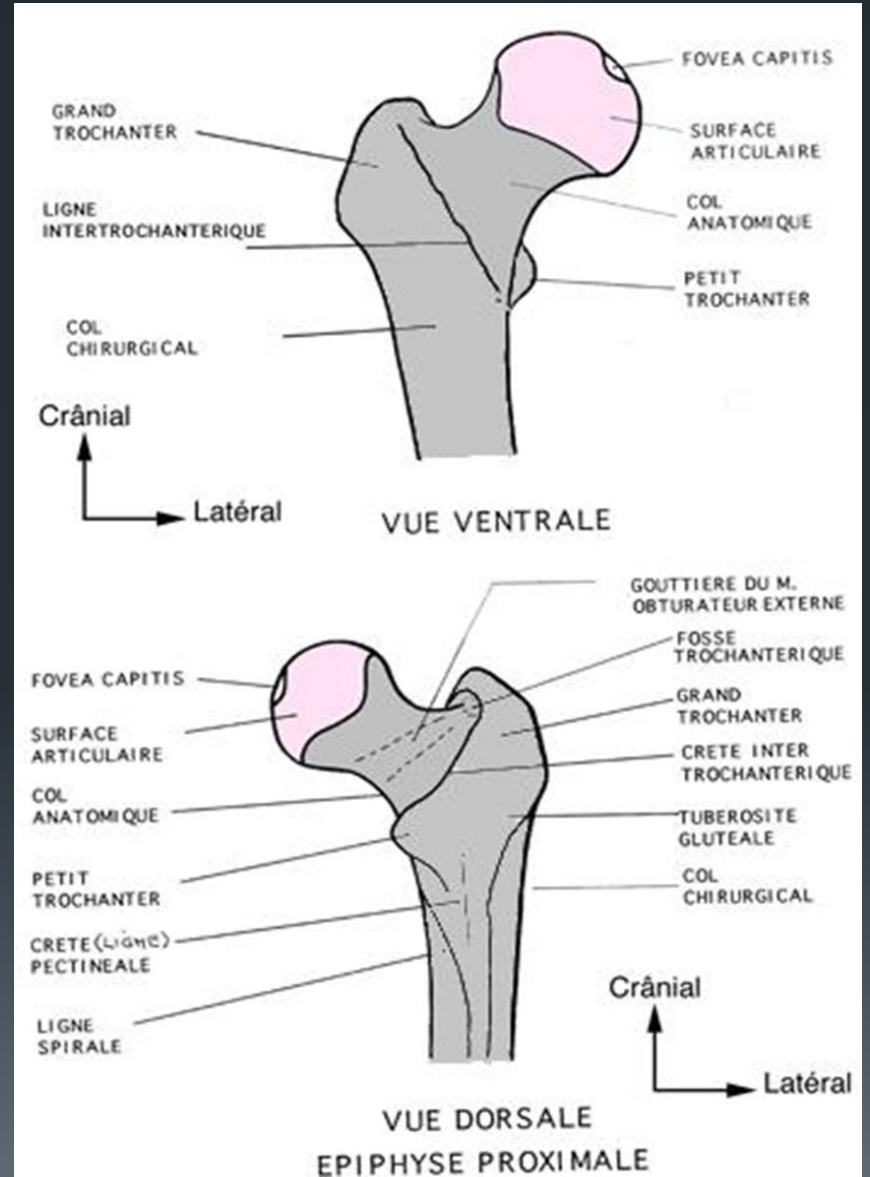


Surfaces articulaires

1) – la tête fémorale :

C'est une saillie articulaire représentant les 2/3 d'une sphère de 20 à 25 mm de rayon, orienté en haut, en dedans et en avant

Elle présente en arrière et au dessous de son centre la fossette du ligament rond



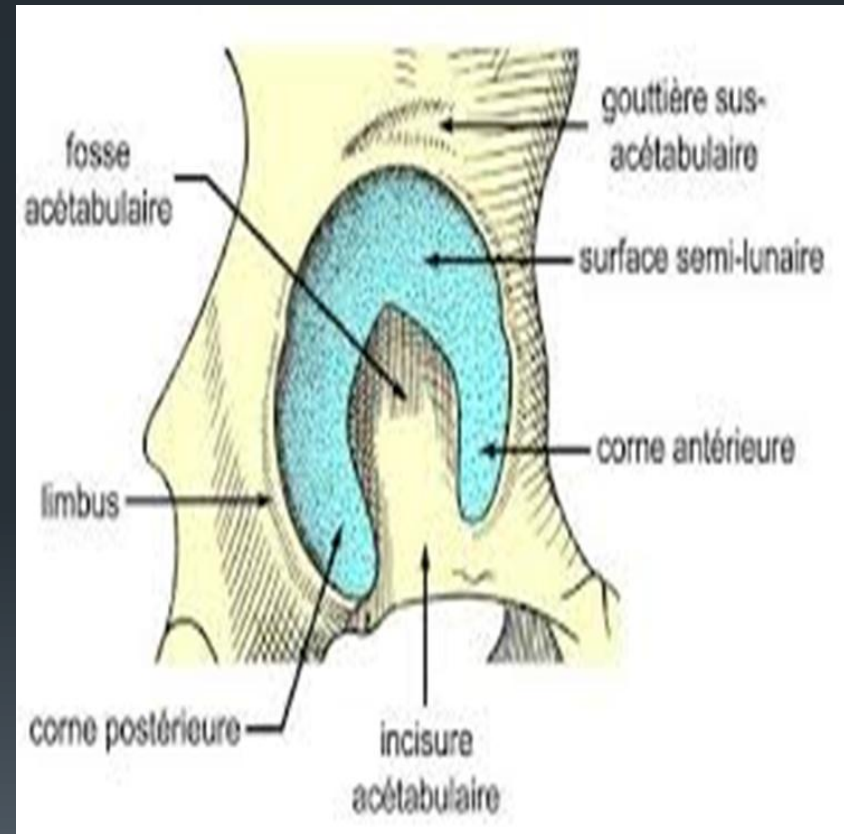
Surfaces articulaires

2) – l'acétabulum (cavité cotyloïde):

C'est une cavité articulaire hémisphérique creusée sur la partie intermédiaire de la face latérale de l'os coxal , orientée en dehors, en bas et en avant

Limitée par le limbus acétabulaire qui présente en bas l'incisure acétabulaire et elle est divisée en deux parties

- Périphérique , articulaire la *surfaces semi- lunaire*
- Centrale , non articulaire la *fosse acétabulaire*

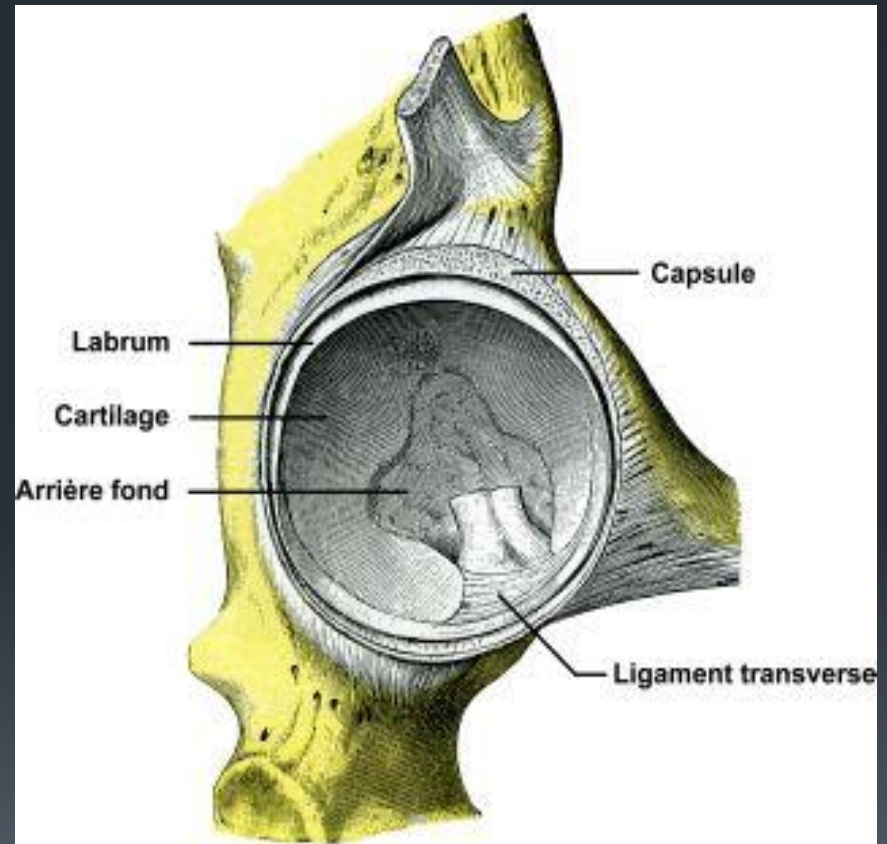


Surfaces articulaires

3)- le bourrelet acétabulaire :

anneau fibro- cartilagineux triangulaire à la coupe fixé à la périphérie de l'acétabulum pour augmenter sa profondeur et son étendue

En regard de l'incisure acétabulaire il porte le nom du ligt transverse

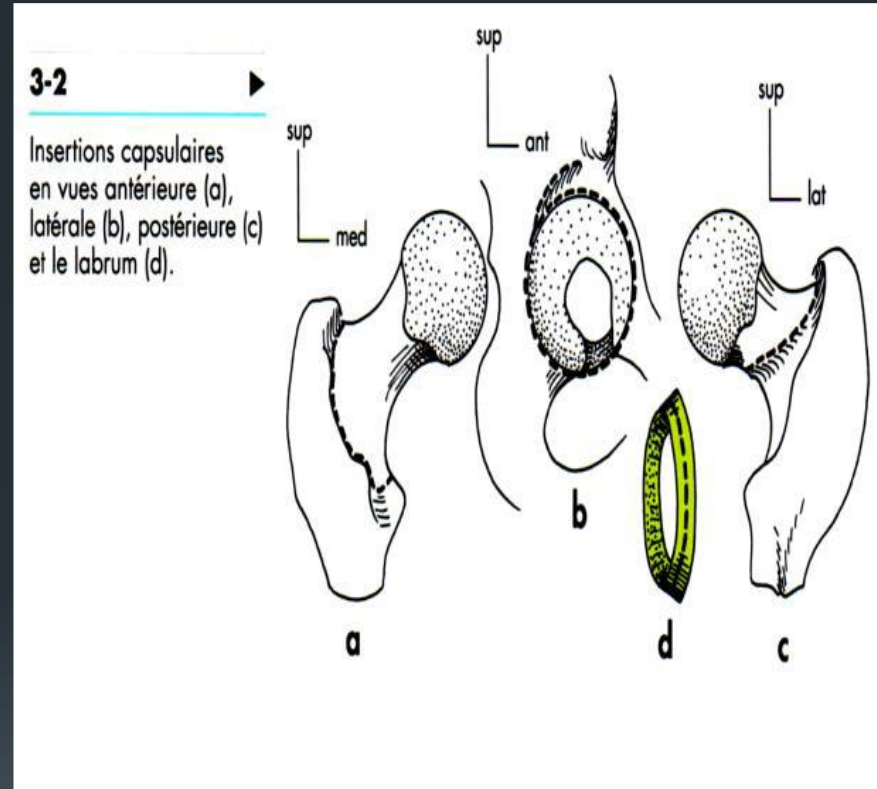


Moyens d'union

A) La capsule :

Manchon fibreux qui s'insert :

- La face périphérique du bourrelet
- Le limbus acétabulaire
- Le long de la ligne inter-trochantérique du fémur en avant et la face dorsale du col fémoral . elle est épaisse formée de trois types de fibres : longitudinales superficielles , circulaires profondes formant la zone orbiculaire , et fibres récurrentes

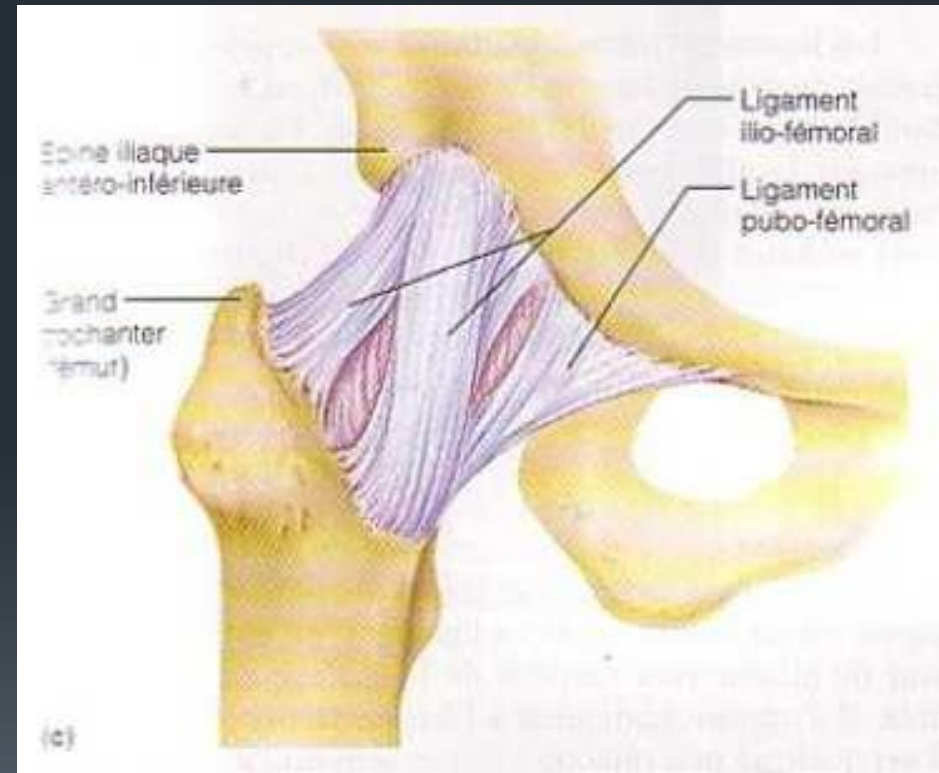


Moyens d'union

B) Les ligaments :

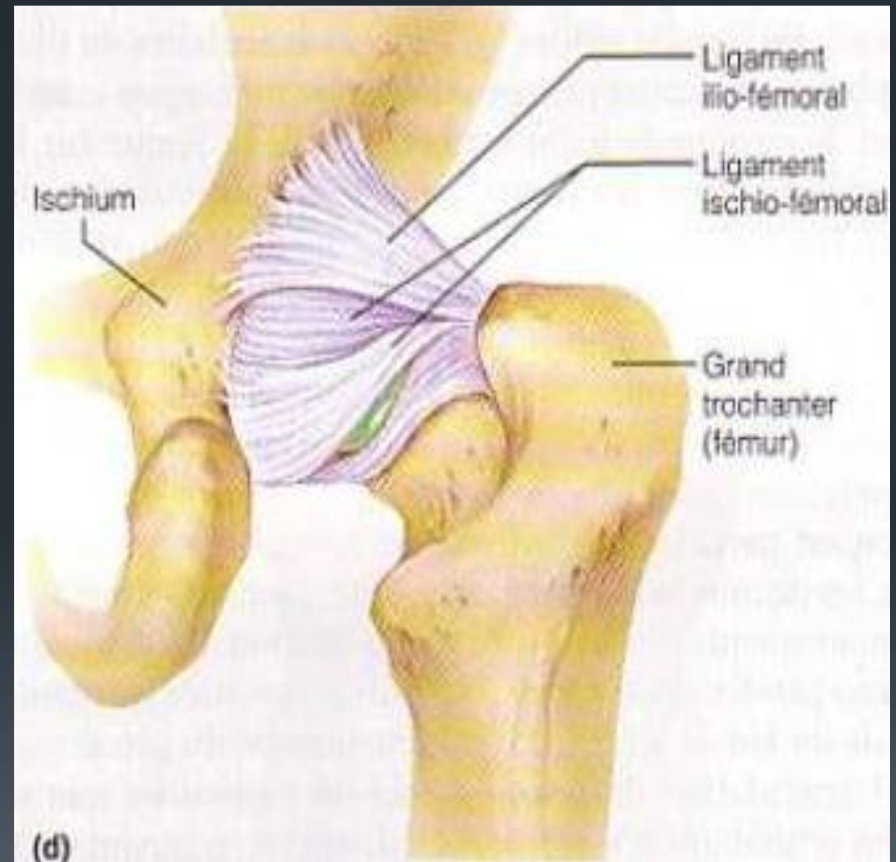
1- **ligament ilio-fémoral** : ligt de Bertin, il est très résistant , il renforce en avant la capsule articulaire, triangulaire son sommet s'insère au dessous de l'épine iliaque antéro-inférieure et sa base se fixe sur la ligne intertrochantérique

2- **ligament pubo-fémoral** : il renforce la face antéro-inférieure de la capsule, il naît de l'éminence ilio-pectinée vers la partie inférieure de la ligne intertrochantérique



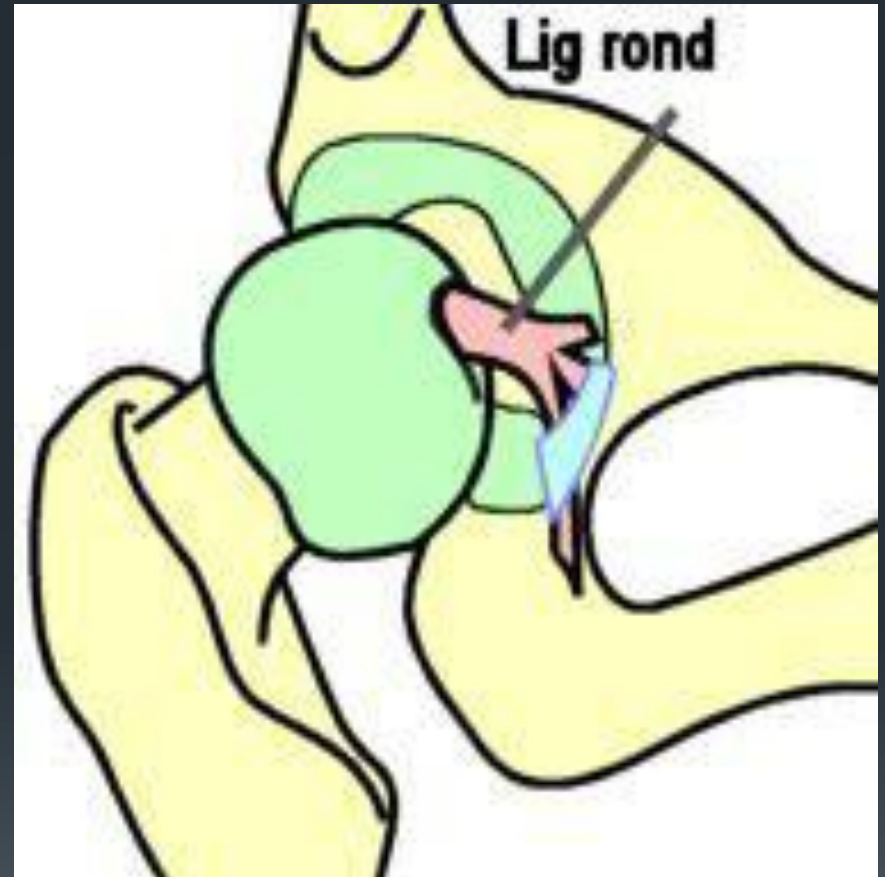
Moyens d'union

3- **ligament ischio-fémoral** : situé à la face postérieure de l'articulation s'insère en AR de l'acétabulum et se termine sur la face médiale du grand trochanter et sur la zone orbiculaire de la capsule.



Moyens d'union

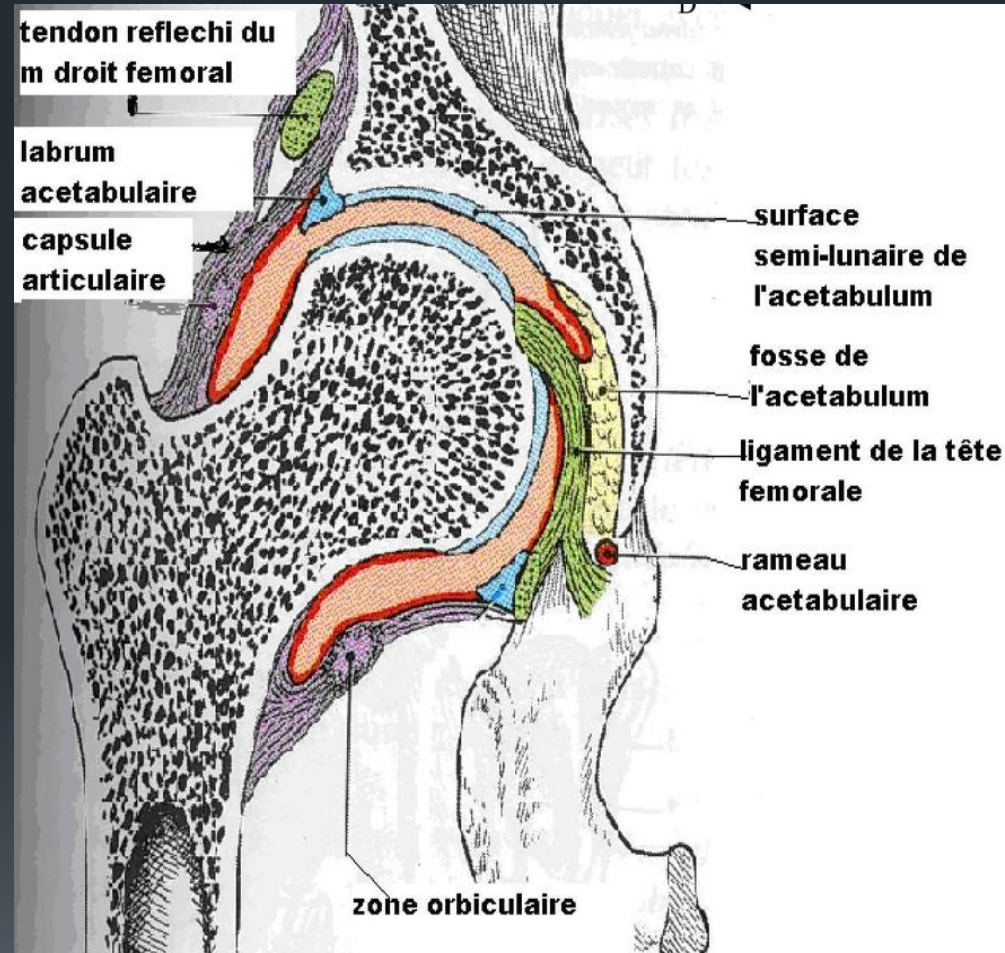
- 4- **ligament de la tête fémorale:**
indépendant de la capsule ,
s'insère sur le fovéa capitis,
traverse la cavité articulaire et se
termine en trois faisceaux ;
- * *antérieur* se fixe en arrière de la
corne ant
 - * *Postérieur* sur la corne postérieure
 - * *Moyen* sur le bord interne du ligt
transverse



La synoviale

Elle tapisse la face profonde de la capsule ,s'insère à la limite du cartilage secrète la synovie liquide de lubrification et nutrition du cartilage .

Il y a une synoviale indépendante de la capsule qui engaine le ligament de la tête fémorale tendu du fovéa capitis vers la fosse acétabulaire , rendant le ligt de la tête fémorale intra-capsulaire et extra- synoviale



Physiologie articulaire

➤ **1^{er} degré** : plan sagittal autour de l'axe transversal

1- Flexion : porte la cuisse en avant et rapproche la face ventrale de la cuisse à celle du tronc

Flexion actif : 120° genou fléchi et 90° jambe tendue

Flexion passive : est plus ample , dépasse 140°

2- Extension : porte la cuisse en arrière et éloigne la face ventrale de la cuisse de celle du tronc l'amplitude varie de 10° à 15°

➤ **2^e degré** : plan frontal autour de l'axe antéro-postérieur

1- abduction : éloigne la cuisse de l'axe du corps avec une amplitude de 45°

2- adduction : rapproche la cuisse de l'axe du corps avec une amplitude de 30°

➤ **3^e degré** : plan horizontal autour de l'axe longitudinal

1- rotation externe: porte la pointe du pied en dehors, avec une amplitude de 45°.

2- rotation interne : porte la pointe du pied en dedans, avec une amplitude de 35°

Circumduction: elle associe l'ensemble des mouvements, la jambe décrit un cône centré sur la hanche