

# DYSRAPHIES RACHIDIENNES

## (Spina\_Bifida)

Dr MECHICHE Zohir

Service de neurochirurgie

Pr\_Hallaci.A\_ CHU SETIF

### PLAN

I. Introduction

II. Anatomopathologie

III. Physiopathologie

IV. Epidémiologie

V. Clinique

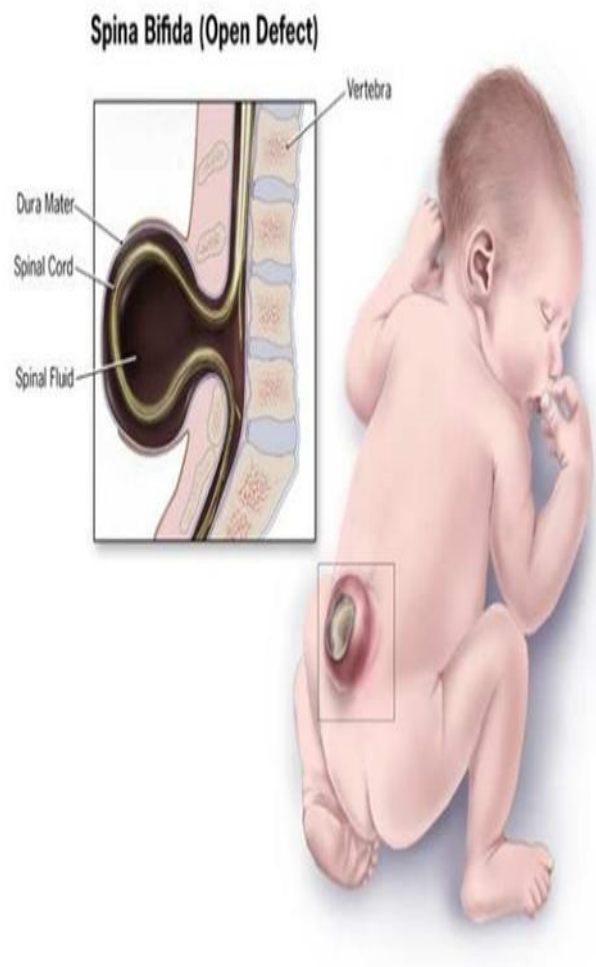
VI. Examens complémentaires

VII. Traitement

VIII. Pronostic

IX. Conclusion

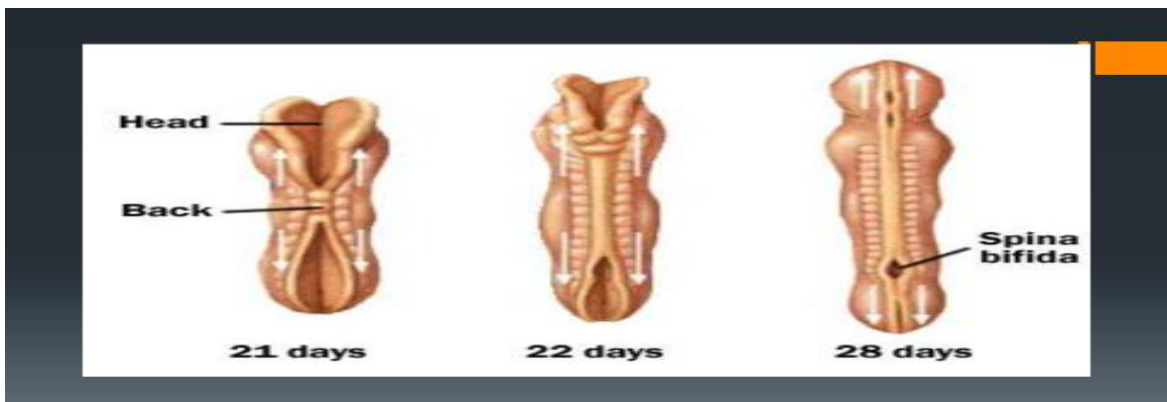I. INTRODUCTION:



- Malformations complexes caractérisées par l'absence de l'arc postérieur sur une ou plusieurs vertèbres.
  - Elles intéressent à un degré divers les enveloppes méningées, la moelle épinière et les racines.
  - Dominés par les méningocèles et les myéломéningocèles.
- Intérêt de la question :
    - Gravité : Neurologique et Infectieuse.
    - Malformations associées.
    - Problèmes de prise en charge.
    - Nécessité d'un diagnostic précoce, au mieux dès la naissance.
    -

## II. ANATOMOPATHOLOGIE ( PATHOGÉNIE ) :

Défaut de fermeture du neuropore postérieur ( 28° j ) + /- Réouverture du tube neural sous l'effet d'une hydrocéphalie.



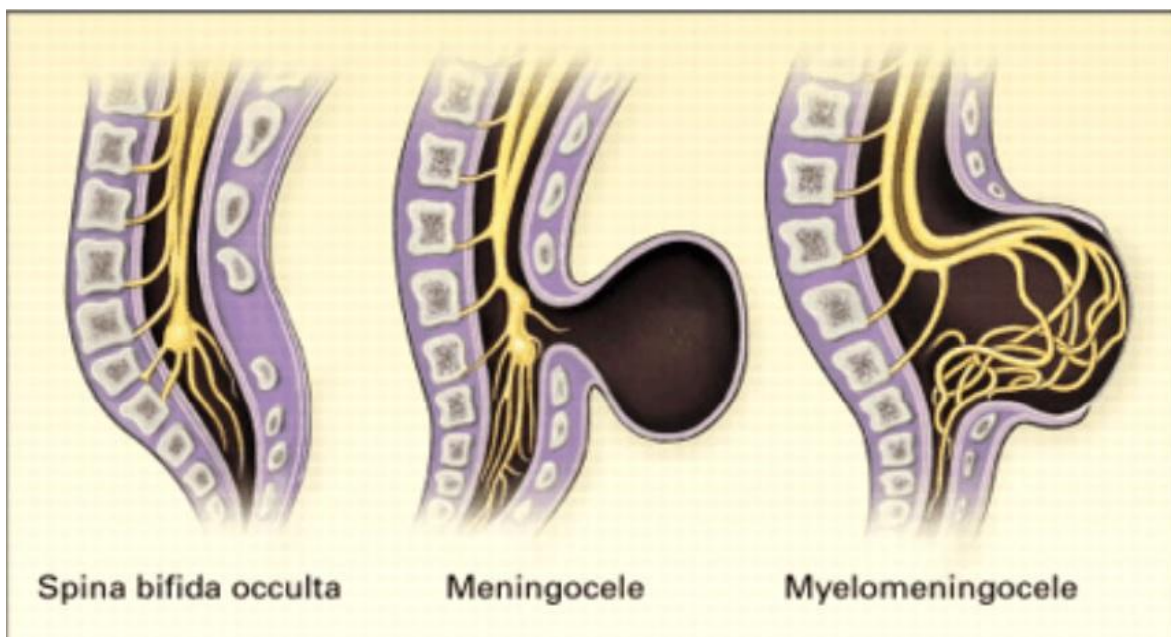
- SPINA\_BIFIDA APERTA ( S.B OUVERT ) :
  - Méningocèle : Hernie méningée seule à travers un défaut rachidien postérieur (10-20 % des cas) , Contenu du sac: LCR .
  - Myéломéningocèle : Hernie des méninges et de tissu nerveux malformé à travers le défaut rachidien postérieur (80-90 % des cas) Topographie

lombaire et lombosacrée (80% des cas), Contenu du sac: LCR + éléments nerveux.

### 1. SPINA\_BIFIDA OCCULTA ( S.B FERME ) :

( spina bifida occulta = fente cachée dans la colonne vertébrale )

- Moelle épinière attachée (ou fixée): L'extrémité inférieure de la moelle est attachée à la colonne. La moelle épinière est étirée et endommagée.
- Lipome : Lipomyélo-méningocèle et lipoméningocèle: La moelle épinière fixée est attachée à une masse lipomateuse dans le dos
- Diastématomyélie : La moelle épinière est séparée en deux, habituellement par un morceau d'os ou cartilage
- Sinus dermique : Une connexion entre le canal médullaire et la peau du dos qui crée un passage vers l'extérieur



### III. PHYSIOPATHOLOGIE :

➤ LES CAUSES : encore mal connues

- Facteurs génétiques ? : Pays scandinaves 0.8 / 1000 naissances Inde : 11.3 / 1000
- Facteurs carentiels ? : Acide folique : Anti-anémique, Maturation du SNC  
Zinc
- Facteurs métaboliques ? : DID Facteur thermique ? : F°, Sauna au cours de la grossesse

➤ Conséquences :

- PARALYSIE MOTRICE = Paraparésie – Paraplégie.
- PARALYSIE SPHINCTERIENNE =Anale, Vésicale, Génitale.
- DYSMORPHIE DU RACHIS
- INFECTIONS A REPETITION : Urinaires, Méningites, Respiratoire...etc
- RETARD PSYCHO\_MOTEUR: Si retard de PEC de l'hydrocéphalie.

IV. EPIDEMIOLOGIE:

- Dysraphismes Spinaux: 2-4/1000 Naissances.
- Pays Scandinaves 0.8 / 1000 Naissances
- Inde : 11.3 / 1000
- 1 méningocèle Pour 5-7 Myéломéningocèles.

V. Clinique:

Objectifs de l'examen clinique :

- 1.Reconnaître la malformation.
- 2.Apprécier ses conséquences neurologiques.
- 3.Rechercher les malformations associées.
- 4.Dresser un pronostic fonctionnel.

### 1.Reconnâître la malformation:

Souvent le diagnostic est évident: Tuméfaction de volume variable, implantée sur la ligne médiane, habituellement lombo-sacrée.

Revêtement cutané:

Complet (Méningocèle).– Epithélialisé-

Incomplet (Myéломéningocèle): tissu charnu

2.Apprécier ses conséquences neurologiques: Membres inférieurs: Gesticulation spontanée, réactivité à la douleur, amyotrophie, spasticité...

Sphincters: fuite urinaire, béance anale, hypotonie, prolapsus...

Crâne: signes de l'hydrocéphalie et/ou d'une malformation de la charnière cervico-occipitale.

Hanches: rechercher une luxation congénitale.

### 3.Rechercher des malformations associées:

-Dans 10% des enfants atteints.

-Moyenne de 2 malformations associées par enfants.

Nécessité d'un examen somatique complet: Orthopédique, digestif, cardiaque, périnéale, facial...

### 4. Dresser un pronostic fonctionnel:

Il est difficile d'estimer ce que sera le devenir fonctionnel de l'enfant.

Topographie dorso-lombaire , sacrée : (muscles fessiers, quadriceps , sphincters)

Méningocèle , myéloméningocèle.

Appareillage, chaussures orthopédiques, aide à la marche voire fauteuil roulant.

## VI. EXAMENS COMPLEMENTAIRES:

1. Radiographies simples: Rachis, Crâne, Charnière cervico-occipitale.
2. IRM médullaire et cérébrale.
3. TDM avec reconstructions 2D, 3D
4. Bilan à la recherche d'autres malformations: TDM, Echographie, Imagerie foetale.

Dosage de l'Alpha-foeto-proteïne de l'acétylcholinestérase.( 16°S.A par amniocentèse)

5. Bilan urodynamique.
6. Avis spécialisés (autres malformations : cardiaque, rénale , orthopediques..etc ).

## VII. TRAITEMENT:

### 1.Buts:

- Éviter la rupture et la surinfection (Méningite.Urinaire).
- Rétablir lesl voies de circulation du LCR ( pour traiter / prévenir le developpement d'une hydrocéphalie par blocage du LCR ).

- Fermeture anatomique d'un défaut méningé, rachidien, musculaire et cutané.
- Rechercher une autonomie du patient +++ Appareillage.

## 2.MOYENS:

- Médicaux ( trt des infections cerebro-meningées , urinaires, respiratoires...etc )
- Chirurgicaux: Réintégrer les éléments nerveux dans le canal rachidien.
- Fermeture étanche (plastie)
- Dérivation des hydrocéphalies.
- Orthopédiques.
- Kinésithérapie.
- Préventifs: Acide folique, ITG –interruption thérapeutique de la grossesse.

## 3.Indications:

- Urgence: malformations rompues.
- Rapidement:Menace de rupture.
- Différé :Malformation épithélialisée.
- Décision :Equipe multidisciplinaire +++ Prise en charge au long court

## VIII. PRONOSTIC:

- Prise en charge lourde et multidisciplinaire (pédiatre, neurochirurgien, orthopédiste, urologue, kinésithérapeute, psychologue...)
- Impliquer la famille.
- Méningocèles de meilleur pronostic / Myéломéningocèles.
- Affections handicapantes (fonctionnelles motrices ++++ ).

- Moteur:30% d'autonomie avec ou sans appareillage.
- Incontinence sphinctérienne: Sondage. Dérivation urinaire, kinesithérapie sphincterienne.
- 70% auront une scolarité normale.-70% auront une scolarité normale.
- Souvent préservation des fonctions supérieures.
- Mortalité:Complications: Méningite, hydrocéphalie, infection urinaire, insuffisance rénale...

#### IX. Conclusion :

- Affections neurochirurgicales pédiatriques. Handicap fonctionnel (moteur ++). Mécanismes mal élucidés.
- Prévention: Régime riche en acide folique. (ITG ?) Prise en charge multidisciplinaire et souvent lourde.
- Besoin d'écoles et de centres spécialisés. Pronostic fonction du degré de l'atteinte neurologique et de la précocité de la PEC.