

GENERALITES SUR LES TUMEURS DES OS

I INTRODUCTION :

Une tumeur se caractérise par la prolifération anormale d'une lignée cellulaire pathologique. L'os, dans les conditions normales, renferme différents types de lignée cellulaire. Chacune de ces lignées cellulaires peut être à l'origine d'un type de tumeur.

Elles peuvent être réparties en 3 groupes

- *Les tumeurs bénignes*
- *Les tumeurs malignes primitives*
- *Les tumeurs secondaires (métastases osseuses) de loin les plus fréquentes .*

On rapproche des tumeurs quelques lésions qualifiées de « pseudo-tumorales » (kystes solitaires, kystes anévrysmaux...) qui, histologiquement parlant, ne sont pas des proliférations tumorales mais qui se présentent radiologiquement comme des tumeurs et qui se traitent comme telles.

II CLINIQUE :

Souvent peu spécifique, elle est souvent banale :

ce sont des patients qui ont un peu mal sur une zone du squelette

-douleur : légère douleur sur un segment du squelette. la notion d'une évolution lente ou des douleurs absentes ou purement diurnes, de rythme mécanique, ou purement nocturnes sont plutôt en faveur d'une tumeur bénigne, sans certitude

cependant des douleurs avec des signes d'orientation existent pour quelques tumeurs :

- *des douleurs nocturnes calmées par l'aspirine font penser à l'ostéome ostéoïde*
- *un contexte inflammatoire (fébricule, CRP ou VS accélérée) font penser à Sarcome d'Ewing, Myélome, Lymphome malin*

• *L'âge du patient est par contre un bon élément d'orientation :*

il est des tumeurs qui se voient surtout chez l'enfant-l'adolescent-l'adulte jeune (Ostéosarcome, Sarcome d'Ewing), d'autres qui sont presque toujours des maladies de l'adulte confirmé (Chondrosarcome).

• *Le siège de la maladie est aussi parfois un bon élément diagnostique :*

les Tumeurs à cellules géantes sont presque toujours épiphysaires ,les chondrome et chondrosarcomes des os longs sont volontiers à la jonction « diaphyse-métaphyse».

Une tumeur diaphysaire fait penser à la dysplasie fibreuse (ou à un adamantinome si c'est sur un tibia).

III IMAGERIE MEDICALE :

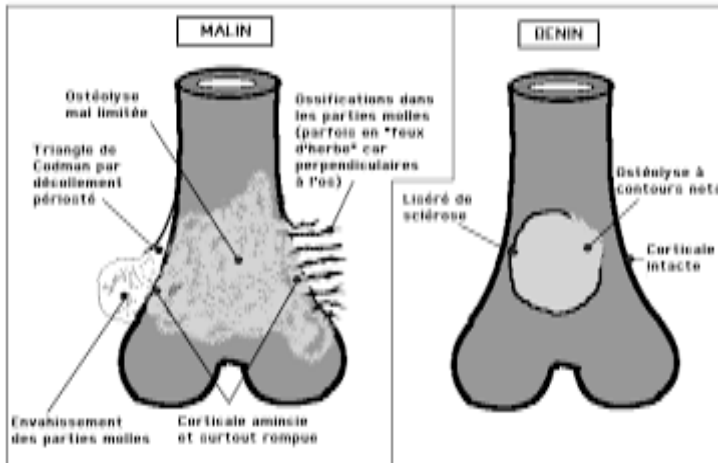
I/ Radiographie :

Permet le diagnostic de la tumeur , devant toute douleurs squelettique persistante il faut faire des radiographies

• *De simples clichés face et profil doivent toujours être demandés en premier. C'est sur eux que le diagnostic est le plus facile à faire*

• *Bien souvent ces radiographies permettent de répondre à la question « est-ce bénin ou malin ? » ,d'avoir une bonne présomption en faveur de l'agressivité d'une lésion osseuse , une orientation diagnostique en fonction de l'aspect, la localisation, le terrain.*

Dans quelques cas, elle identifie certaines lésions bénignes qui ne nécessitent pas un geste biopsique ou chirurgical, ces radiographies suffisent souvent au diagnostic de certaines tumeurs osseuses, en effet l'aspect radiologique d'une ostéolyse bien limitée sans modification de forme de la métaphyse et sans rupture de la corticale exceptée l'éventuelle zone de fracture ne justifie pas d'une biopsie pour confirmer la caractère bénin, à l'inverse une tumeur de grande taille, à limites floues, sans liseré de condensation périphérique avec une érosion ou une rupture des corticales, avec envahissement des parties molles, une réaction périostée, un triangle de Codman, un feu d'herbes sont des signes en faveur d'une tumeur maligne et pour cela l'imagerie doit être complétée.



2/Scintigraphie osseuse au Technetium 99

o c'est un examen très sensible permettant une orientation topographique devant une radiographie normale mais demeure un examen peu spécifique sur la nature lésionnelle de la tumeur

3/Tomodensitométrie (TDM)

Par des coupes coronales avec reconstructions sagittales et frontales,

Analyse plus fine de la matrice osseuse, recherche de calcifications, analyse des corticales), évaluation du degré de minéralisation tumorale (calcifications)

Orientation d'une ponction-biopsie.

4/Imagerie par Résonance Magnétique (IRM)

Examen sensible et spécifique

Intérêt : pour le diagnostic positif : morphologie (zones actives, zones nécrotiques, oedème péri-tumoral), localisation précise (vaisseaux, nerfs...), analyse des tissus mous

Intérêt : pour le diagnostic différentiel en particulier avec l'ostéomyélite.

Intérêt : pronostique : «skip métastase»,

volume tumoral, analyse de l'extension (canal médullaire, rupture corticale avec envahissement des parties molles, positions des cartilages de croissance)

Intérêt : thérapeutique : stratégie thérapeutique (réponse tumorale à la chimiothérapie), surveillance évolutive.

IV BIOPSIE OSSEUSE :

En dehors de quelques tumeurs bénignes dont le diagnostic radiologique est évident et dont on sait qu'elles sont peu évolutives (Exostose ostéogénique, chondrome des doigts....) la presque totalité des images tumorales doit conduire rapidement à la biopsie si l'aspect clinique et en imagerie est évocateur d'une tumeur osseuse maligne une biopsie
Ce peut être une biopsie à l'aiguille, mais bien souvent la biopsie est chirurgicale ou réalisée au trocart avec guidage par imagerie (TDM moins grand risque d'erreur diagnostique).en cas où une biopsie chirurgicale est retenue , La biopsie doit être faite de préférence par le chirurgien qui prendra ensuite en charge le patient pour le traitement chirurgical ultérieur éventuel : le trajet de la biopsie, qui doit être enlevé avec la tumeur osseuse primitive en cas de malignité en raison du risque d'essaimage tumoral le long du trajet .
Sur la pièce d'exérèse chirurgicale d'une tumeur primitive, l'examen anatomopathologique doit préciser, en plus de confirmer la nature histologique de la lésion, les autres caractéristiques de la tumeur : taille, extension de l'envahissement (parties molles, articulation), qualité de l'exérèse avec les marges histologiques.
En cas de traitement par chimiothérapie néoadjuvante (préopératoire), ce qui est fait dans les ostéosarcomes de haut grade et les sarcomes d'Ewing, l'examen anatomopathologique évalue aussi la réponse de la tumeur à la chimiothérapie en quantifiant la nécrose tumorale.

V BILAN D'EXTENSION :

Il ne se conçoit qu'en cas de tumeur maligne. On distingue alors deux cas.

A- il s'agit d'une tumeur maligne primitive

Le bilan d'extension locorégionale comportera :

Une TDM en vue d'étudier l'os de la région tumorale en cas de tumeur uni-focale (c'est la cas de la plupart des tumeurs)

Eventuellement une IRM de toute la pièce osseuse à la recherche de métastases intramédullaires au-delà de la tumeur (IRM ne sera utile que s'il existe un envahissement des parties molles)

-Angio-Scanner et Angio-IRM en cas de compression ou d'envahissement vasculaire

Le bilan d'extension à distance à la recherche d'une métastase comportera :

Une scintigraphie osseuse corps entier en 3 phases à la recherche de foyer d'hyperfixation = réaction ostéoblastique à toute agression osseuse .

Des radiographies face et profil sur les zones fixant en scintigraphie osseuse

Un cliché de thorax de référence .

Une Echographie abdomino-pelvienne

Une TDM cérébrale et abdomino-pelvienne seront nécessaires que s'il existe des signes cliniques évocateurs.

B Il s'agit d'une suspicion de tumeur métastatique sans tumeur primitive connue :

Le bilan étiologique ira à la recherche d'un cancer primitif clinique :

Une TDM centrée sur la zone tumorale,

Une TDM thoraco-abdomino-pelvienne

Une Biopsie soit de la lésion primitive soit de la lésion osseuse secondaire .

VI TRAITEMENT :

1) Traitements chirurgicaux

a) *Tumeurs bénignes se développant à la surface des os (type exostose ostéogénique) : simple résection de l'excroissance osseuse.*

b) *Tumeurs bénignes se développant dans l'os (la plupart des tumeurs) : on fera un curetage de la tumeur (=exérèse endo-tumorale) volontiers complété (pour des raisons mécaniques) par un comblement de la cavité selon divers procédés (autogreffes osseuses, allogreffes, mélange auto-allogreffes, ciment chirurgical, substituts osseux). L'adjonction d'une ostéosynthèse (plaque vissée, clou...) est parfois nécessaire.*

c) *Tumeurs malignes primitives : il faut faire une exérèse large (passant à bonne distance de la lésion qui ne doit ni être ouverte ni même être « vue »), complétée par une reconstruction du défaut osseux grâce à divers procédés (prothèses massives remplaçant tout un segment osseux, auto- ou allogreffes). L'amputation n'est de mise que pour les tumeurs monstrueuses ou infectées ou multi-récidivées*

d) *Tumeurs malignes secondaires (métastases) : le traitement est ici volontiers palliatif (curetage+ostéosynthèse, parfois résection-prothèse), du moins en dehors du cas rare d'une métastase unique d'un cancer à bon pronostic on se comportera alors comme devant une tumeur maligne primitive .*

2) Traitements médicaux

a) La radiothérapie

Elle n'a aucune indication en matière de tumeur bénigne

elle est possible en cas de tumeur maligne radiosensible peu accessible à la chirurgie (rachis, crâne) ou n'ayant pas pu faire l'objet d'une résection complète (presque toutes les tumeurs sont radiosensibles sauf le chondrosarcome) ;

elle est souvent un complément utile dans les tumeurs métastatiques

b) La chimiothérapie

-Tumeurs malignes primitives :

En dehors du chondrosarcome qui est en règle chimio-résistant, la prescription de chimiothérapie pré- et post-opératoire fait de nos jours partie intégrante du traitement des tumeurs malignes primitives .

Dans les lésions métastatiques la chimiothérapie représente souvent la part la plus importante du traitement.

SURVEILLANCE POST THERAPEUTIQUE:

1) Dépistage des récidives locales :

examen clinique + radiographies standards(scanner et IRM seulement en cas de doute), 2 ou 3 fois par an les 2 premières années, puis 1 fois par an jusqu'à la 5ème année.

2) Dépistages des métastases : radio-poumons (et scanner en cas de doute) au même rythme que pour les récidives locales ;

les autres examens seront uniquement demandés s'il existe des signes d'appel cliniques.